Проблемы репродукции
2020, Т. 26, №6, с. 44-50
https://doi.org/10.17116/repro20202606144

Russian Journal of Human Reproduction =
Problemy Reproduktsii 2020, vol. 26, no.6, pp. 44-50
https://doi.org/10.17116/repro20202606144

Оксидативный гомеостаз в ткани яичника у пациенток с объемными образованиями яичников

© К.А. БУГЕРЕНКО[1], Л.Н. ЩЕРБАКОВА[1], Е.В. ПРОСКУРНИНА[2], С.Д. НЕЧАЕВА[1], А.Е. БУГЕРЕНКО[1], Е.В. ФОТИНА[1], Н.А. НОВИЦКАЯ[1], О.Б. ПАНИНА[1]

[1]ФГБОУ ВО «Московский государственный университет им. М.В. Ломоносова», Москва, Россия;
[2]ФГБНУ «Медико-генетический научный центр им. акад. Н.П. Бочкова» Минобрнауки России, Москва, Россия

РЕЗЮМЕ

Механизмы, лежащие в основе снижения фертильности при эндометриозе, на сегодняшний день изучены недостаточно. Содержимое эндометриоидной кисты — железо и продукты превращения гемоглобина — является сильным прооксидантом. Соответственно можно предположить, что именно оксидативный стресс является одним из ключевых повреждающих факторов при эндометриоме яичника, и именно оксидативное повреждение приводит к снижению качества ооцитов, морфологическим и функциональным изменениям ткани яичников.

Цель исследования. Провести сравнительную оценку уровня оксидативного стресса в неизмененной ткани яичников при различных объемных образованиях яичников.

Материал и методы. В исследование включены две группы пациенток: 31 с эндометриоидными кистами и 16 с доброкачественными неэндометриоидными односторонними образованиями яичников. В полученных интраоперационно образцах ткани яичника оценивали НАДН-стимулированную хемилюминесценцию. В качестве селективного хемилюминесцентного зонда на супероксидный анион-радикал использовали люцигенин.

Результаты. В отсутствие НАДН фоновая люцигенин-активированная хемилюминесценция ткани яичника при эндометриомах и других доброкачественных образованиях яичника не имела статистически значимых различий. НАДН-стимулированная хемилюминесценция отражает активность цитохром b5-редуктазы — внутриклеточного фермента, одной из функций которого является поддержание уровня восстановленного коэнзима Q10. В ткани яичника с неэндометриоидными образованиями обнаружен значительно более высокий уровень НАДН-стимулированной хемилюминесценции по сравнению с тканью яичника с эндометриомой. При добавлении НАДН отмечена значительно более интенсивная хемилюминесценция при неэндометриоидных образованиях по сравнению с эндометриомами. При эндометриомах меньшего диаметра (<3 см) НАДН-стимулированная хемилюминесценция была более интенсивной, чем при эндометриомах большего диаметра (>3 см). Для доброкачественных неэндометриоидных новообразований различного диаметра статистически значимых различий в интенсивности НАДН-стимулированной хемилюминесценции не было. При сравнении интенсивности хемилюминесценции при неэндометриоидных образованиях диаметром >3 см с эндометриомами показана менее интенсивная хемилюминесценция при эндометриомах любого диаметра. Для изучения соотношения между концентрацией антимюллерова гормона в крови и активностью НАДН-зависимой цитохром b5-редуктазы оценивали средний коэффициент активации (отношение интенсивности НАДН-стимулированной хемилюминесценции к фоновой) в образцах ткани яичника. Выявлена сильная прямая корреляция между коэффициентом активации и концентрацией антимюллерова гормона.

Выводы. При эндометриоидных кистах отмечается выраженная недостаточность антиоксидантной системы, связанная со снижением активности цитохром b5-редуктазы в условно интактной ткани яичника, содержащего образование. При этом степень выраженности оксидативного стресса в ткани яичника имеет тенденцию к увеличению по мере роста эндометриоидной кисты.

Ключевые слова: *эндометриоз, овариальный резерв, оксидативный стресс, хемилюминесценция, активные формы кислорода.*

ИНФОРМАЦИЯ ОБ АВТОРАХ:

Бугеренко К.А. — https://orcid.org/0000-0003-1734-761X; eLibrary SPIN: 8324-5178; e-mail: k.bugerenko@gmail.com
Щербакова Л.Н. — https://orcid.org/0000-0003-2681-4777; eLibrary SPIN: 3138-4565
Проскурнина Е.В. — https://orcid.org/0000-0003-2681-4777; eLibrary SPIN: 3138-4565
Нечаева С.Д. — https://orcid.org/0000-0002-8914-3002; eLibrary SPIN: 6514-1453
Бугеренко А.Е. — https://orcid.org/0000-0001-5691-7588; eLibrary SPIN: 5827-0440
Фотина Е.В. — https://orcid.org/0000-0002-3718-4304; eLibrary SPIN: 7571-7176
Новицкая Н.А. — https://orcid.org/0000-0001-7594-0739; eLibrary SPIN: 8502-1580
Панина О.Б. — https://orcid.org/0000-0003-1397-6208; eLibrary SPIN: 2105-6871
Автор, ответственный за переписку: Бугеренко К.А. — e-mail: k.bugerenko@gmail.com

КАК ЦИТИРОВАТЬ:

Бугеренко К.А., Щербакова Л.Н., Проскурнина Е.В., Нечаева С.Д., Бугеренко А.Е., Фотина Е.В., Новицкая Н.А., Панина О.Б. Оксидативный гомеостаз в ткани яичника у пациенток с объемными образованиями яичников. *Проблемы ре-продукции.* 2020;26(6):44–50. https://doi.org/10.17116/repro20202606144

Oxidative homeostasis of the ovarian tissue in patients with benign cystic ovarian lesions

© K.A. BUGERENKO[1], L.N. SHCHERBAKOVA[1], E.V. PROSKURNINA[2], S.D. NECHAEVA[1], A.E. BUGERENKO[1], E.V. FOTINA[1], N.A. NOVITSKAIA[1], O.B. PANINA[1]

[1]Lomonosov Moscow State University Medical Center, Moscow, Russia
[2]Bochkov Research Center of Medical Genetics, Moscow, Russia;

ABSTRACT

Background. The pathogenic mechanisms of fertility decline in patients with endometriosis remain unclear. The contents of the endometriotic cyst are a known source of reactive oxygen species, therefore oxidative stress may be one of the key factors affecting ovarian tissue, causing poor oocyte quality and morphological and functional alterations.

Objective. A comparative assessment of the oxidative stress levels in ovarian tissue in ovaries containing various benign cystic lesions.

Patients and methods. In our study 31 patients with endometriotic cysts and 16 patients with benign unilateral ovarian lesions were included. NADH-stimulated chemiluminescence was evaluated in ovarian tissue samples obtained during surgical excision of ovarian benign mass. Lucigenin was used as a selective chemiluminescent probe for a superoxide anion radical.

Results. In the absence of NADH, the baseline lucigenin-activated chemiluminescence in patients with endometriotic and non-endometriotic cysts did not significantly differ. NADH-stimulated chemiluminescence was significantly higher in patients with non-endometriotic lesions. Chemiluminescence was also higher in patients with smaller endometriotic cysts (less than 3 cm in diameter). For smaller and bigger benign non-endometriotic lesions, no significant differences in the intensity of NADH-stimulated chemiluminescence were found. Moreover, the chemiluminescence in patients with bigger non-endometriotic lesions (more than 3 cm in diameter) was higher than in patients with not only bigger endometriotic cysts, but smaller endometriotic cysts also. To evaluate the possible link between anti-Mullerian hormone plasma levels and the NADH-dependent cytochrome b5 reductase activity, the average activation coefficient (NADH-stimulated chemiluminescence divided be baseline chemiluminescence level) was estimated in ovarian tissue samples. A strong correlation between the activation coefficient and the AMH anti-Mullerian hormone plasma levels was shown.

Conclusions. Endometriotic ovarian lesions cause pronounced oxidative homeostasis alterations in ovarian tissue and oxidative damage markers are present in the «healthy» perilesional ovarian tissue. Moreover, the extent of oxidative injury tends to increase with the diameter of the endometriotic lesion.

Keywords: *endometriosis, ovarian reserve, oxidative stress, luminescent measurements, reactive oxygen species.*

INFORMATION ABOUT THE AUTHORS:

Bugerenko K.A. — https://orcid.org/0000-0003-1734-761X; eLibrary SPIN: 8324-5178; e-mail: k.bugerenko@gmail.com
Shcherbakova L.N. — https://orcid.org/0000-0003-2681-4777; eLibrary SPIN: 3138-4565
Proskurnina E.V. — https://orcid.org/0000-0003-2681-4777; eLibrary SPIN: 3138-4565
Nechaeva S.D. — https://orcid.org/0000-0002-8914-3002; eLibrary SPIN: 6514-1453
Bugerenko A.E. — https://orcid.org/0000-0001-5691-7588; eLibrary SPIN: 5827-0440
Fotina E.V. — https://orcid.org/0000-0002-3718-4304; eLibrary SPIN: 7571-7176
Novitskaya N.A. — https://orcid.org/0000-0001-7594-0739; eLibrary SPIN: 8502-1580
Panina O.B. — https://orcid.org/0000-0003-1397-6208; eLibrary SPIN: 2105-6871
Corresponding author: Bugerenko K.A. — e-mail: k.bugerenko@gmail.com

TO CITE THIS ARTICLE:

Bugerenko KA, Shcherbakova LN, Proskurnina EV, Nechaeva SD, Bugerenko AE, Fotina EV, Novitskaia NA, Panina OB. Oxidative homeostasis of the ovarian tissue in patients with benign cystic ovarian lesions. The role and significance of the uterine natural killers in the course of the healthy pregnancy (a review). *Problemy Reproduktsii (Russian Journal of Human Reproduction)*. 2020;26(6):44–50. (In Russ.).
https://doi.org/10.17116/repro20202606144

Механизмы, лежащие в основе снижения фертильности при эндометриозе, на сегодняшний день изучены недостаточно. В ряде исследований показано, что снижение вероятности имплантации может быть связано с ухудшением качества ооцитов [1]. Кроме того, в ткани яичника, содержащего эндометриоидную кисту, спонтанная овуляция происходит только в $^1/_3$ наблюдений [2]. При двусторонних эндометриоидных кистах ответ на стимуляцию овуляции и количество полученных ооцитов значительно ниже, чем в отсутствие эндометриоидных кист у пациенток той же возрастной группы [3].

Известно, что оксидативный стресс вызывает повреждение ткани яичника. В частности, показано, что в клетках гранулезы при эндометриозе отмечаются более высокие концентрации маркеров оксидативного повреждения ДНК по сравнению с клетками яичника пациенток с бесплодием без эндометриоза [4]. Тем не менее степень выраженности влияния оксидативного стресса на интактную кору яичника, содержащего эндометриоидную кисту, остается неизвестной.

Показано, что ткань яичника в непосредственной близости от стенки эндометриомы морфологически отличается от нормальной ткани яичника [5]. Кроме

того, плотность фолликулов в коре яичника, содержащего эндометриоидную кисту, значительно ниже, чем в коре яичника, содержащего тератому или цистаденому [6]. Эти факты ставят под сомнение влияние только механического фактора на снижение овариального резерва. Известно, что в содержимом эндометриоидной кисты в высоких концентрациях присутствуют гемовые продукты превращения гемоглобина, способные катализировать реакции образования активных форм кислорода [7]. Кроме того, некоторые активные формы кислорода способны свободно проникать через клеточные мембраны [8]. Соответственно можно предположить, что именно оксидативный стресс является одним из ключевых повреждающих факторов, воздействующих на неизмененную кору яичника, содержащего эндометриоидную кисту, и именно оксидативное повреждение приводит к снижению качества ооцитов и наблюдаемым морфологическим изменениям.

Цель исследования — провести сравнительную оценку уровня оксидативного стресса в неизмененной ткани яичника при различных объемных образованиях яичников.

МАТЕРИАЛ И МЕТОДЫ

Исследование проведено на базе ГБУЗ «Центр планирования семьи и репродукции Департамента здравоохранения города Москвы» и Медицинского научно-образовательного центра Московского государственного университета им. М.В. Ломоносова. Сформированы две группы пациенток: в основной группе 31 пациентка с эндометриоидными кистами (у 11 пациенток диагностированы двусторонние эндометриоидные кисты, у 20 — односторонние); в группе сравнения 16 пациенток с доброкачественными односторонними образованиями яичников (серозными и муцинозными цистаденомами, зрелыми тератомами). Характер всех образований подтвержден гистологически. *Критериями исключения* являлись возраст >40 лет, злокачественные новообразования, острые воспалительные и системные заболевания.

Средний возраст пациенток группы с эндометриоидными кистами составил 31,6±3,9 года, группы сравнения — 32,3±4,7 года. Средний диаметр объемных образований яичников у пациенток основной группы составил 4,4±2,0 см, у пациенток группы сравнения — 4,5±1,6 см. При этом интраоперационно обнаружено, что у 7 пациенток основной группы диаметр эндометриом составил <3 см, у 24 пациенток обнаружены эндометриомы диаметром >3 см. Диаметр объемных образований интраоперационно составил <3 см у 5 пациенток группы сравнения и >3 см — у 11 пациенток. Число пациенток с «гигантскими» образованиями яичника (диаметром >8 см) в обеих группах сопоставимо: 3 пациентки основной группы и 2 — группы сравнения. Объемные образования у всех пациенток, включенных в исследование, локализовались в толще ткани яичника.

Акушерский анамнез включенных в исследование пациенток не отягощен. У 21 пациентки основной группы беременностей не было, у 5 диагностировано сопутствующее бесплодие. Беременности в анамнезе отмечены у 10 пациенток основной группы, как минимум 1 роды — у 8. Не было беременностей у 8 пациенток группы сравнения, у 3 выявлено сопутствующее бесплодие. У 8 пациенток с доброкачественными объемными образованиями яичников в анамнезе были беременности, у 6 — самопроизвольные или оперативные роды. Соматический и гинекологический анамнез в двух группах статистически значимо не различался.

Для предварительной оценки овариального резерва проводилось определение уровня антимюллерова гормона (АМГ) в крови. В качестве критерия удовлетворительного овариального резерва принята концентрация АМГ >1 нг/мл. Уровень АМГ сопоставим в обеих группах пациенток и составил 5,27 нг/мл у пациенток с эндометриомами яичников и 6,12 нг/мл у пациенток с неэндометриоидными образованиями. При этом предоперационное снижение овариального резерва отмечено примерно у 25% пациенток. В рамках предоперационного обследования у всех пациенток с объемными образованиями яичников определяли уровень онкомаркеров CA 125 и CA 19-9. У всех пациенток с доброкачественными неэндометриоидными образованиями яичников уровни онкомаркеров находились в пределах референсных значений (до 35 и 27 Ед/мл соответственно). У 9 пациенток с эндометриоидными кистами отмечено увеличение уровней CA 125 и CA 19-9 (максимальные значения составили 110 и 87 Ед/мл соответственно).

Все оперативные вмешательства выполнены лапароскопическим доступом на фоне пневмоперитонеума углекислым газом с давлением 15 мм рт.ст. Проводили энуклеацию образования яичника с максимальным сохранением интактной яичниковой ткани. Гемостаз выполняли при помощи биполярной коагуляции. При обнаружении поверхностных очагов эндометриоза проводили их электрокоагуляцию. Инфильтративные очаги эндометриоза иссекали. При наличии спаечного процесса одномоментно производили адгезиолизис.

После получения информированного согласия всем пациенткам выполнена биопсия ткани яичника в объеме, достаточном для формирования образца массой 15±3 мкг. Производился забор ткани, непосредственно прилежащей к объемному образованию. В основной группе исследовано 42 образца ткани яичника, в контрольной — 16. Хранение и транспортировка исследуемых образцов осуществлялись с помощью контейнеров с охлажденным раствором Кребса—Рингера. Исследование выполняли не позднее 3 ч от момента получения образца с применением хемилюминометра SmartLum-1200 («ДИСофт», Россия).

Для регистрации хемилюминесценции ткани яичника образец помещали в кювету хемилюминометра, в которую предварительно вносили 1880 мкл раствора Кребса—Рингера и 120 мкл раствора люцигенина в конечной концентрации 1 ммоль/л. В ходе эксперимента в кювете поддерживалась температура 37,0 °С. В качестве селективного хемилюминесцентного зонда на супероксидный анионрадикал применяли люцигенин (динитрат-10,10-диметил-9,9-биакридиния; «Sigma-Aldrich», США), в качестве источника восстановленных эквивалентов окислительных цепей — пиридиннуклеотид НАДН («Sigma-Aldrich», США). Фоновую хемилюминесценцию регистрировали в течение 10—15 мин, после чего добавляли стимул НАДН и регистрировали свечение в течение 20—25 мин. Из хемилюминограмм определяли интенсивность фоновой (I_a) и НАДН-стимулированной хемилюминесценции ($I_{НАДН}$) и рассчитывали коэффициент активации (КА), равный $I_{НАДН}$: I_a. Статистическую обработку полученных данных проводили с помощью программы MedCalc 11 («MedCalc Software», Бельгия) с использованием методов непараметрического анализа. Все данные представлены в виде медианы (межквартильного размаха). Для сравнения различий между исследуемыми группами использовали критерий Манна—Уитни. Для изучения связи двух непараметрических переменных рассчитывали коэффициент корреляции Спирмена. В качестве критерия статистической значимости выбрано значение $p<0,05$.

РЕЗУЛЬТАТЫ

При первичном анализе полученных данных выявлено, что уровни фоновой люцигенин-активированной хемилюминесценции ткани яичников пациенток основной группы (эндометриоидные кисты) и группы сравнения (доброкачественные неэндометриоидные образования яичника) статистически значимо не различались и составляли 0,14 (0,05—0,35) и 0,18 (0,08—0,38) соответственно.

При добавлении к образцу ткани раствора НАДН отмечена значительно более интенсивная хемилюминесценция в образцах ткани яичника с доброкачественными объемными образованиями по сравнению с образцами ткани яичника, содержащего эндометриому **(рис. 1)**. $I_{НАДН}$ составила 1,856 (1,121—2,975) в образцах пациенток основной группы и 3,8505 (1,54—8,031) в образцах пациенток группы сравнения (p=0,033).

На втором этапе сравнивали НАДН-стимулированную хемилюминесценцию между подгруппами пациенток с яичниковыми образованиями различного диаметра. При сравнении яичников с эндометриомами диаметром <3 и >3 см установлены статистически значимые различия КА, рассчитанного как отношение интенсивности $I_{НАДН}$ к интенсивности фоновой хемилюминесценции (I_0). При эндометриомах

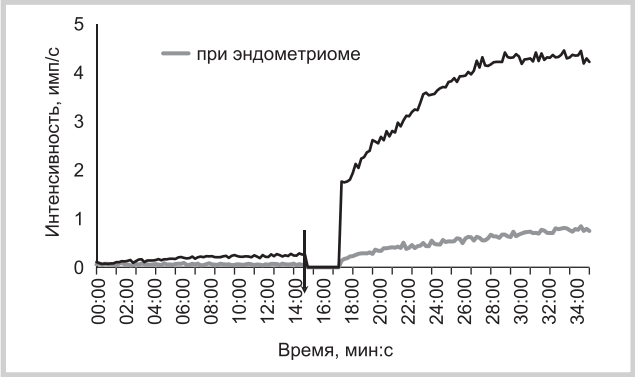

Рис. 1. **НАДН-стимулированная хемилюминесценция яичниковой ткани при эндометриоидных и неэндометриоидных образованиях яичника.**

Fig. 1. **NADH-stimulated chemiluminescence in ovarian tissue with endometriotic and non-endometriotic ovarian lesions.**

меньшего диаметра (<3 см) увеличение интенсивности хемилюминесценции было более выраженным, чем при эндометриомах большего диаметра. КА составил 22,99 (17,45—39,09) и 8,08 (3,10—31,07) соответственно (p=0,04).

Для доброкачественных неэндометриоидных образований различного диаметра статистически значимых различий ни в интенсивности НАДН-стимулированной хемилюминесценции, ни в КА не было. $I_{НАДН}$ составила 3,25 (1,46—6,62) по сравнению с 4,45 (1,54—8,23), КА — 23,41 (7,22—71,13) по сравнению с 19,25 (8,26—56,18) при образованиях диаметром <3 и >3 см соответственно.

При сравнении интенсивности НАДН-стимулированной хемилюминесценции в ткани яичников, содержащих эндометриомы диаметром >3 см и неэндометриоидные образования диаметром >3 см, показана менее интенсивная хемилюминесценция при эндометриомах: 1,79 (1,09—2,55) и 4,45 (1,54—8,23) соответственно (p=0,04).

Более того, менее интенсивная НАДН-стимулированная хемилюминесценция зарегистрирована также при эндометриомах размером <3 см по сравнению с крупными неэндометриоидными образованиями (>3 см): 1,52 (1,25—1,93) и 4,45 (1,54—8,23) соответственно (p=0,05). Выявлена средняя прямая корреляция (коэффициент корреляции Спирмена 0,59, p=0,03) между $I_{НАДН}$ для яичниковой ткани и концентрацией АМГ **(рис. 2)**.

ОБСУЖДЕНИЕ

НАДН-стимулированная хемилюминесценция обусловлена работой НАДН-зависимой цитохром b5-редуктазы микросомальной дыхательной цепи митохондрий [9]. Цитохром b5-редуктаза в том числе участвует в регуляции внутриклеточного оксидативного гомеостаза [10], соответственно интенсивность

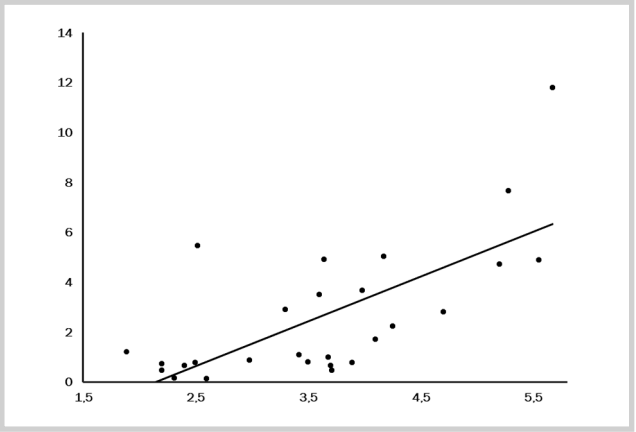

Рис. 2. **Корреляция НАДН-стимулированной хемилюминесценции и уровня антимюллерова гормона.**

Fig. 2. **Correlation of HADN-stimulated chemiluminescence and AMH levels.**

НАДН-стимулированной хемилюминесценции можно считать косвенным показателем сохранности антиоксидантной системы клетки. В то же время снижение $I_{НАДН}$ указывает на нарушение оксидативного гомеостаза, накопление продуктов оксидативного стресса и запуск цитохром-С-опосредованной гибели митохондрий [11].

Менее выраженный хемилюминесцентный ответ на НАДН-стимуляцию ткани яичника с эндометриомой по сравнению с яичниками с неэндометриоидными доброкачественными образованиями указывает на угнетение активности НАДН-зависимой цитохром b5-редуктазы и наличие оксидативного стресса.

В содержимом эндометриоидной кисты присутствуют различные факторы, опосредующие повреждение, в концентрациях, значительно больших, чем в других жидкостных доброкачественных образованиях. В частности, это протеолитические ферменты, молекулы воспаления и соединения, связанные с железом. Именно содержимое эндометриоидной кисты можно считать основным источником активных форм кислорода в микроокружении яичниковой ткани [12].

8-гидроксидезоксигуанозин является высокочувствительным индикатором повреждения ДНК в результате оксидативного стресса. В работе S. Matsuzaki и B. Schubert при иммуногистохимическом окрашивании на 8-гидроксидезоксигуанозин относительная площадь окрашивания поверхности ядра в образцах коркового слоя яичника была значительно выше при эндометриоидных кистах по сравнению с тератомами и серозными цистаденомами [13]. Концентрация 8-гидроксидезоксигуанозина была значительно выше также в эпителиальных и неэпителиальных клетках стенки эндометриомы по сравнению с тератомой и серозной цистаденомой, что указывает на более выраженное оксидативное повреждение. В содержимом эндометриомы также обнаружены специфические маркеры оксидативного повреждения [12]. Показано, что при эндометриомах яичника уровень АМГ в среднем ниже, чем при неэндометриоидных жидкостных яичниковых образованиях и в отсутствие образований яичников [5]. Отмечено снижение плотности фолликулов и значительное снижение частоты спонтанной овуляции на фоне эндометриоидных кист [3]. Наблюдаемые эффекты указывают на повреждение яичниковой ткани эндометриоидной кистой. Обнаружение маркеров оксидативного стресса непосредственно в эндометриоме, фолликулярной жидкости и клетках гранулезы у пациенток с эндометриозом [4, 14] подтверждает негативное влияние эндометриоидной кисты на ткань яичника [15—17].

В ходе данной работы отмечено, что при эндометриомах бóльшего диаметра как хемилюминесцентный ответ ткани яичника, так и уровень АМГ снижаются сильнее, чем при эндометриомах меньшего диаметра. Кроме того, у ряда пациенток с эндометриомами наблюдалось снижение КА при условно нормальных концентрациях АМГ. Это может объясняться тем, что нарушение антиоксидантного гомеостаза, оксидативное повреждение и сопутствующие патофизиологические механизмы запускаются в ткани яичника с эндометриоидной кистой до появления первых клинико-лабораторных признаков снижения овариального резерва. Это отмечено, в частности, в работе Е.С. Филипповой [18]. В работе В.А. Стрыгиной показано, что существует обратная корреляция уровня АМГ как показателя овариального резерва и диаметра эндометриомы на дооперационном этапе: при эндометриомах <4,5 см концентрация АМГ в 1,4 раза превышала таковую при эндометриомах диаметром >4,5 см [19].

Зависимости хемилюминесцентного ответа от диаметра кисты для неэндометриоидных доброкачественных образований не было. В то же время хемилюминесцентный ответ ткани яичника даже при доброкачественных новообразованиях большого диаметра оказался значительно более интенсивным, чем при эндометриомах небольших размеров. Поэтому роль механического фактора (более выраженное растяжение яичниковой ткани образованием большего объема) в морфофункциональных изменениях в яичнике, содержащем эндометриому, представляется существенно менее важной, чем роль оксидативного повреждения. С ростом эндометриоидной кисты увеличиваются количество ее содержимого и площадь ее внутренней поверхности, через которую активные формы кислорода диффундируют из эндометриоидного содержимого в окружающие ткани. Диффузия активных форм кислорода может дополнительно облегчаться отсутствием у эндометриоидной кисты истинной капсулы. Повреждающий эффект более выражен в отдельных фолликулах, непосредственно прилегающих к эндометриоме, и менее выражен в более отдаленных от нее фолликулах [20]. В исследовании A. Takashima и соавт. при стимуляции овуляции в цикле экстракорпораль-

ного оплодотворения среднее количество антральных фолликулов, ооцитов и полученных эмбрионов было значительно ниже для яичника, содержащего эндометриому, чем для контралатерального интактного яичника [21]. Все это также указывает на важность токсического действия содержимого эндометриомы в патофизиологии повреждения яичниковой ткани.

В нескольких публикациях сообщалось, что антиоксидантные препараты снижают концентрацию маркеров оксидативного стресса и выраженность альгодисменореи при эндометриозе [22, 23], что можно считать косвенным подтверждением важной роли оксидативного стресса в патогенезе эндометриоза.

ЗАКЛЮЧЕНИЕ

При эндометриоидных кистах отмечается выраженное нарушение оксидативного гомеостаза с признаками оксидативного повреждения в условно интактной ткани яичника, в котором локализуется объемное образование. Степень оксидативного повреждения ткани яичника имеет тенденцию к увеличению по мере роста эндометриоидной кисты. В ходе дальнейших исследований необходимо более подробно изучить соотношение выраженности оксидативного повреждения ткани яичника, содержащего эндометриоидную кисту, и различных показателей сохранности овариального резерва. Полученные данные позволят по-новому взглянуть на вопрос выбора тактики лечения пациенток с эндометриомами яичников как при нарушении фертильности, так и без такового.

Участие авторов:
Концепция и дизайн исследования — Бугеренко К.А., Щербакова Л.Н., Проскурнина Е.В.
Сбор и обработка материала — Проскурнина Е.В., Нечаева С.Д., Бугеренко А.Е., Фотина Е.В.
Статистический анализ данных — Бугеренко К.А., Новицкая Н.А.
Написание текста — Бугеренко К.А., Бугеренко А.Е.
Редактирование — Панина О.Б., Щербакова Л.Н.

Исследование выполнено при финансовой поддержке Российского фонда фундаментальных исследований, грант №18-015-00234.

Благодарность. Авторы выражают благодарность заведующим и сотрудникам гинекологических отделений ГБЗУ «Центр планирования семьи и репродукции Департамента здравоохранения города Москвы» и Медицинского научно-образовательного центра Московского государственного университета им. М.В. Ломоносова.

Информация о соблюдении этических норм:
Исследование выполнено в соответствии с принципами Хельсинкской декларации. Протокол исследования одобрен Этическим комитетом МГУ им. М.В. Ломоносова. У всех пациенток получено информированное согласие.

Авторы заявляют об отсутствии конфликта интересов.
The authors declare no conflicts of interest.

ЛИТЕРАТУРА/REFERENCES

1. Hoshino Y. Updating the markers for oocyte quality evaluation: intracellular temperature as a new index. *Reproductive Medicine and Biology*. 2018;17(4):434-441. https://doi.org/10.1002/rmb2.12245
2. Benaglia L, Somigliana E, Vercellini P, Abbiati A, Ragni G, Fedele L. Endometriotic ovarian cysts negatively affect the rate of spontaneous ovulation. *Human Reproduction*. 2009;24(9):2183-2186. https://doi.org/10.1093/humrep/dep202
3. Benaglia L, Bermejo A, Somigliana E, Faulisi S, Ragni G, Fedele L, Garcia-Velasco JA. *In vitro* fertilization outcome in women with unoperated bilateral endometriomas. *Fertility and Sterility*. 2013; 99(6):1714-1719. https://doi.org/10.1016/j.fertnstert.2013.01.110
4. Lai Q, Xiang W, Li Q, Zhang H, Li Y, Zhu G, Xiong C, Jin L. Oxidative stress in granulosa cells contributes to poor oocyte quality and IVF-ET outcomes in women with polycystic ovary syndrome. *Frontiers of Medicine*. 2018;12(5):518-524. https://doi.org/10.1007/s11684-017-0575-y
5. Retto G, Santoro G, Sturlese E, De Dominici R, Villari D, Retto A, Palmara V. Efficacy of laparoscopic stripping for ovarian cysts: histological and clinical findings. *The Journal of Obstetrics and Gynaecology Research*. 2011;37(6):547-552. https://doi.org/10.1111/j.1447-0756.2010.01389.x
6. Kuroda M, Kuroda K, Arakawa A, Fukumura Y, Kitade M, Kikuchi I, Kumakiri J, Matsuoka S, Brosens IA, Brosens JJ, Takeda S, Yao T. Histological assessment of impact of ovarian endometrioma and laparoscopic cystectomy on ovarian reserve. *The Journal of Obstetrics and Gynaecology Research*. 2012;38(9):1187-1193. https://doi.org/10.1111/j.1447-0756.2012.01845.x
7. Jomova K, Valko M. Advances in metal-induced oxidative stress and human disease. *Toxicology*. 2011;283(2-3):65-87. https://doi.org/10.1016/j.tox.2011.03.001
8. Yang Y, Bazhin AV, Werner J, Karakhanova S. Reactive oxygen species in the immune system. *International Reviews of Immunology*. 2013;32(3):249-270. https://doi.org/10.3109/08830185.2012.755176
9. Щепеткин И.А., Ахмеджанов Р.Р., Кагия В.Т. Влияние производных азолов на люцигенин-зависимую хемилюминесценцию микросом. *Биомедицинская химия*. 2003;49(3):278-283. Shchepetkin IA, Ahmedganov RR, Kagiya VT. Effect of azole derivatives on the lucigenin-dependent chemiluminescence of microsomes. *Biomedicinskaya himiya*. 2003;49(3):278-283. (In Russ.).
10. Hyun D, Lee GH. Cytochrome b5 reductase, a plasma membrane redox enzyme, protects neuronal cells against metabolic and oxidative stress through maintaining redox state and bioenergetics. *Age*. 2015;37(6):122. https://doi.org/10.1007/s11357-015-9859-9
11. Скулачев В.П. Явление запрограммированной смерти. Митохондрии, клетки и органы: роли активных форм кислорода. *Соросовский образовательный журнал*. 2001;7(6):4-10.

Skulachev VP. The phenomenon of programmed death. Mitochondria, cells and organs: the role of reactive oxygen species. *Sorosovskij Obrazovatel'nyj Zhurnal*. 2001;7(6):4-10. (In Russ.).

12. Yoshimoto C, Iwabuchi T, Shigetomi H, Kobayashi H. Cyst fluid iron-related compounds as useful markers to distinguish malignant transformation from benign endometriotic cysts. *Cancer Biomarkers: Section A of Disease Markers*. 2015;15(4):493-499. https://doi.org/10.3233/CBM-150484
13. Matsuzaki S, Schubert B. Oxidative stress status in normal ovarian cortex surrounding ovarian endometriosis. *Fertility and Sterility*. 2010;93(7):2431-2432. https://doi.org/10.1016/j.fertnstert.2009.08.068
14. Singh AK, Chattopadhyay R, Chakravarty B, Chaudhury K. Markers of oxidative stress in follicular fluid of women with endometriosis and tubal infertility undergoing IVF. *Reproductive Toxicology*. 2013;42:116-124. https://doi.org/10.1016/j.reprotox.2013.08.005
15. Donnez J, Binda MM, Donnez O, Dolmans MM. Oxidative stress in the pelvic cavity and its role in the pathogenesis of endometriosis. *Fertility and Sterility*. 2016;106(5):1011-1017. https://doi.org/10.1016/j.fertnstert.2016.07.1075
16. Carvalho LFP, Samadder AN, Agarwal A, Fernandes LFC, Abrão MS. Oxidative stress biomarkers in patients with endometriosis: Systematic review. *Archives of Gynecology and Obstetrics*. 2012;286(4):1033-1040. https://doi.org/10.1007/s00404-012-2439-7
17. Turgut A, Özler A, Görük NY, Tunç SY, Evliyaoğlu O, Gül T. Copper, ceruloplasmin and oxidative stress in patients with advanced-stage endometriosis. *European Review for Medical and Pharmacological Sciences*. 2013;17(11):1472-1478.
18. Филиппова Е.С. *Роль перитонеальных факторов в регуляции инвазивности и апоптоза эндометриальных клеток при наружном генитальном эндометриозе:* Дис. ... канд. мед. наук. М. 2011.
Filippova ES. *Rol' peritoneal'nyh faktorov v regulyacii invazivnosti i apoptoza endometrial'nyh kletok pri naruzhnom genital'nom endometrioze:* Dis. ... kand. med. nauk. M. 2011. (In Russ.).
19. Стрыгина В.А. *Рецидивирующие эндометриоидные образования яичников. Морфофункциональное состояние яичников:* Дис. ... канд. мед. наук. М. 2018.
Strygina VA. *Recidiviruyushchie endometrioidnye obrazovaniya yaichnikov. Morfofunkcional'noe sostoyanie yaichnikov:* Dis. ... kand. med. nauk. M. 2018. (In Russ.).
20. Sanchez AM, Viganò P, Somigliana E, Panina-Bordigno P, Vercellini P, Candiani M. The distinguishing cellular and molecular features of the endometriotic ovarian cyst: from pathophysiology to the potential endometrioma-mediated damage to the ovary. *Human Reproduction Update*. 2014;20(2):217-230. https://doi.org/10.1093/humupd/dmt053
21. Takashima A, Takeshita N, Kinoshita T. Pregnancy outcomes after assisted reproductive procedures with embryos that had been derived from affected and unaffected ovaries among women with small unilateral endometriomas. *Reproductive Medicine and Biology*. 2017;16(2):152-156. https://doi.org/10.1002/rmb2.12020
22. Santanam N, Kavtaradze N, Murphy A, Dominguez C, Parthasarathy S. Antioxidant supplementation reduces endometriosis-related pelvic pain in humans. *Translational Research*. 2013;161(3):189-195. https://doi.org/10.1016/j.trsl.2012.05.001
23. Darling AM, Chavarro JE, Malspeis S, Harris HR, Missmer SA. A prospective cohort study of Vitamins B, C, E, and multivitamin intake and endometriosis. *Journal of Endometriosis*. 2013;5(1):17-26. https://doi.org/10.5301/je.5000151

Поступила 03.02.2020
Received 03.02.2020
Принята к печати 18.06.2020
Accepted 18.06.2020